



Hémorragies du 3^{ème} trimestre

Dr Ziani - Pr Djenaoui.



Introduction:




1- définition: L'hémorragie du troisième trimestre correspond à un saignement extériorisé par voie vaginale au cours du troisième trimestre de la grossesse.

2- Intérêt:

constitue une urgence obstétricale avec risque de morbidité et de mortalité maternelle et fœtale.

Causes de l'hémorragie du troisième trimestre:



- Les hémorragies endo-utérines: sont dominées par le **placenta prævia et l'hématome rétroplacentaire (HRP)**.

rupture utérine, hématome décidual marginal et hémorragie de Benckizer.

Elles peuvent mettre en danger rapidement la mère et l'enfant.


- Les hémorragies non gravidiques sont dominées par les saignements d'origine cervicale. Elles sont en général modérées et ne représentent pas un danger immédiat.




Quelque soit son origine, la survenue d'une hémorragie au cours du troisième trimestre de la grossesse impose :

- Une évaluation de l'importance de l'hémorragie et de son retentissement
- un examen de la patiente et éventuellement un bilan paraclinique pour rechercher une étiologie

Evaluation de l'importance de l'hémorragie:



- quantifier l'hémorragie
- rechercher la présence de caillots
- rechercher un **retentissement maternel**:
coloration cutanéomuqueuse, prise de la
tension artérielle, fréquence cardiaque



→ rechercher un **retentissement fœtal**:


- bruits cardiaques fœtaux
- enregistrement du rythme cardiaque fœtal

à la recherche d'une souffrance fœtale aiguë
nécessitant une extraction fœtale souvent en
urgence




Permet aussi une 1^{ère} orientation diagnostic:

- **Une hémorragie importante de sang rouge** d'apparition récente et persistante évoque un **placenta prævia** surtout si l'existence d'un placenta bas inséré échographique est déjà connue.
- Une **hémorragie de sang noir** plus ou moins abondante, accompagnée de douleur abdominale brutale en coup de poignard ,avec altération de l'état materno foetal oriente le diagnostic vers **l'hématome rétroplacentaire**, surtout si contexte de pré éclampsie.




- Une hémorragie peu abondante, rosée, survenant après l'apparition des contractions utérines, mélangée à des glaires, évoque la perte du bouchon muqueux
- Une hémorragie peu abondante de sang rouge, survenue après un rapport, évoque une cause cervicale

Enquête étiologique:



Après cette première évaluation et en dehors d'une **souffrance fœtale aiguë** ou de choc hypovolémique chez la mère, un examen clinique et au besoin paraclinique doit aider à réaliser un **diagnostic étiologique**.

1- Interrogatoire:



→ groupe sanguin et rhésus

→ précise **le terme exact de la grossesse** avec la date des dernières règles, et l'échographie précoce.

→ antécédents obstétricaux: antécédents de placenta prævia, de pré éclampsie, de décollement placentaire marginal lors des éventuelles grossesses antérieures



→ déroulement de la grossesse actuelle:
antécédents de saignements au premier et au
deuxième trimestre, notion de pré éclampsie.

→ antécédents personnels ou familiaux de trouble de
la coagulation

→ antécédents de pathologie cervicale (dysplasie,
ectropion,...)




→ Circonstances de survenue du saignement:

**spontané ou provoqué

**associé ou en dehors de toute contraction utérine


**associé ou non à des douleurs qu'il faut décrire: topographie, type, intensité, irradiation



2- Examen clinique:

2.1.Examen général:

La prise de la tension artérielle et du pouls et la recherche d'une pâleur cutanéomuqueuse sont les premiers gestes à faire pour apprécier le retentissement maternel de l'hémorragie.



2.2. Palpation abdominale et surtout utérine: pour apprécier le tonus utérin


→ Un utérus contracturé avec un mauvais relâchement entre les contractions réalisant ce que l'on appelle l'utérus de bois, évoque plutôt un hématome rétroplacentaire.

→ Un utérus bien relâché associé à une hémorragie de sang rouge s'aggravant au cours des contractions est plutôt en faveur d'un placenta prævia.



2.3. Examen du col au spéculum:

L'examen au spéculum doit être systématique. Il permet d'orienter le diagnostic vers une hémorragie d'origine endo-utérine (placenta prævia, HRP, hématome décidual, ...) ou vers une hémorragie non gravidique d'origine cervicale (cervicite, ectropion, polype ou exceptionnellement cancer du col,...).




2.4. Toucher vaginal:

Le toucher vaginal doit être toujours très prudent et réalisé de préférence **après un contrôle échographique de la localisation placentaire.**

Il permet l'évaluation des conditions cervicales (longueur, ouverture, consistance et position du col).

Il doit être évité en cas de placenta prævia.

L'exploration du canal cervical, qui peut aggraver l'hémorragie par un décollement placentaire supplémentaire, est contre-indiquée.




3. Echographie:

De préférence par voie abdominale, l'échographie doit avoir lieu de préférence avant le toucher vaginal.

→ Elle permet de poser ou d'écarter le diagnostic de placenta prævia en précisant la localisation placentaire.

→ Elle permet quelquefois de faire le diagnostic d'un hématome rétroplacentaire qui n'est pas toujours aisé à diagnostiquer à l'échographie.

→ Elle permet aussi d'éliminer une mort in-utéro et de réaliser les mesures des paramètres fœtaux .




4. Enregistrement du rythme cardiaque fœtal:

L'enregistrement continu du rythme cardiaque fœtal à la recherche d'une souffrance fœtale.




5. Les autres examens:


Les prélèvements sanguins (groupe sanguin, rhésus, recherche des anticorps irréguliers, numération globulaire, plaquettes, bilan de coagulation, test de Kleihauer) doivent être réalisés avant de poser une voie veineuse et de débuter une éventuelle réanimation en fonction de l'importance de l'hémorragie.



Etiologies:



Les causes cervicales:



Elles doivent être reconnues à l'examen au spéculum afin d'éviter une hospitalisation abusive car ces hémorragies sont souvent bénignes et surviennent souvent après un examen gynécologique ou un rapport sexuel.




→ les polypes cervicaux qu'il faut respecter pendant la grossesse car leur ablation peut être hémorragique

→ un ectropion qui correspond à une éversion et à l'extériorisation de la muqueuse endocervicale qui saigne facilement au contact

→ cervicite

→ dysplasie

→ un cancer du col exceptionnellement




Les causes endo-utérines



Placenta praevia.

1- Définition:



- Un placenta est dit prœvia lorsqu'il s'insère en partie ou en totalité sur le segment inférieur
- Intérêt de l'échographie dans le diagnostic au cours de la grossesse
- Risque de complications pouvant mettre en jeu le pronostic vital aussi bien maternel que fœtal



2-Facteurs favorisants:


- Multiparité
- Antécédents d'avortements et de curetages
- Cicatrices utérines
- Fibromes sous muqueux et malformations utérines
- Gémellité
- Antécédents de placenta prævia
- âge maternel avancé
- tabagisme



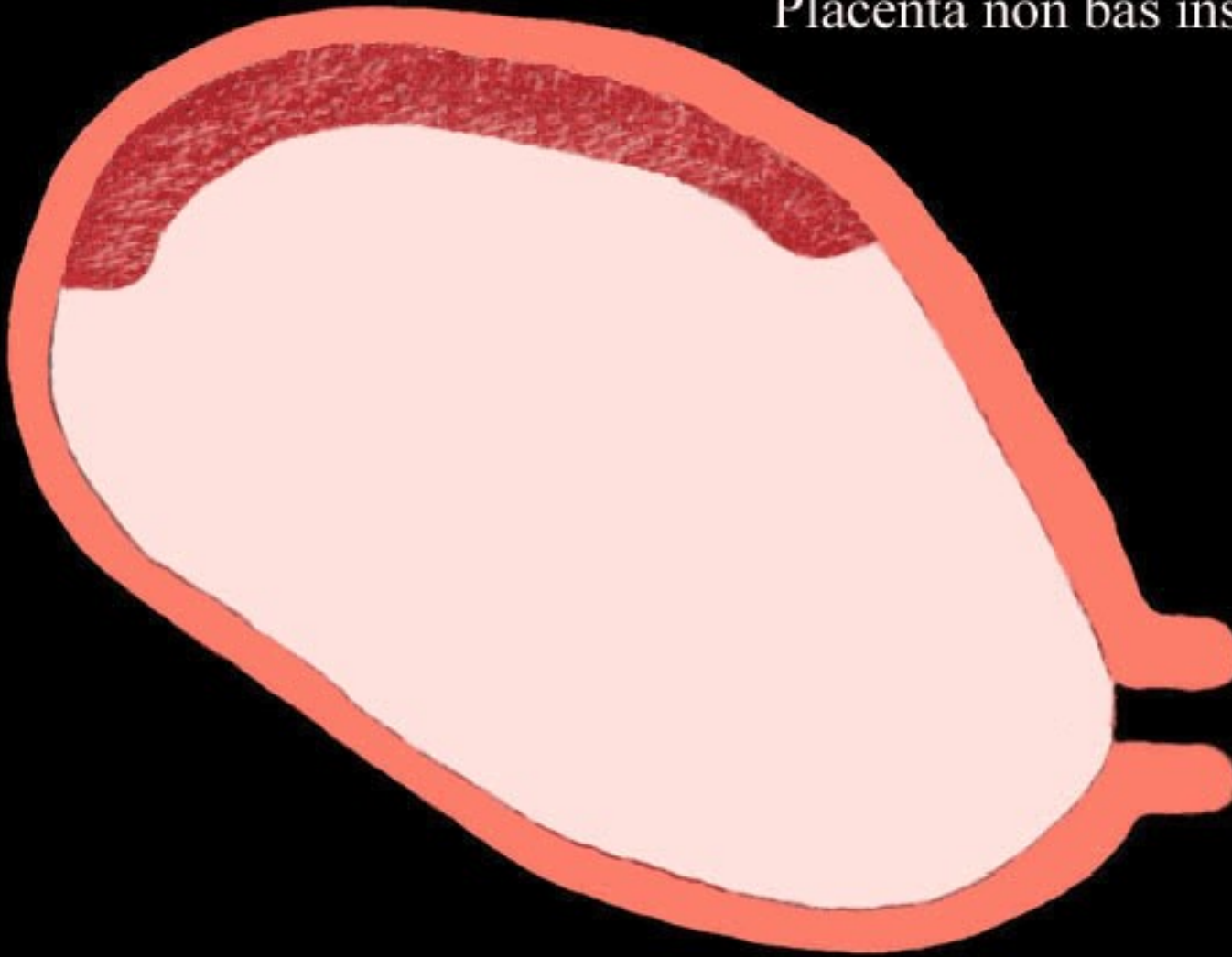
3- Classification:


→ Pendant la grossesse: correspond à la situation du placenta/ O.C.I. au cours de la grossesse

- P.P. latéral: le bord inférieur reste à distance de l'O.C.I.
- P.P. marginal: le placenta affleure l'O.C.I.
- P.P. central: le placenta recouvre en totalité l'O.C.I.



Placenta non bas inséré





→ **Pendant le travail:** classification clinique de Couvelaire:


- Variété non recouvrante: le bord placentaire ne déborde pas l'orifice cervical
- Variété recouvrante: Une partie du placenta recouvre en totalité ou en partie l'O.C.I. et par conséquent l'air de dilatation
 - Recouvrant partiel: le col est partiellement recouvert par le placenta
 - Recouvrant total: le col est totalement recouvert par le placenta



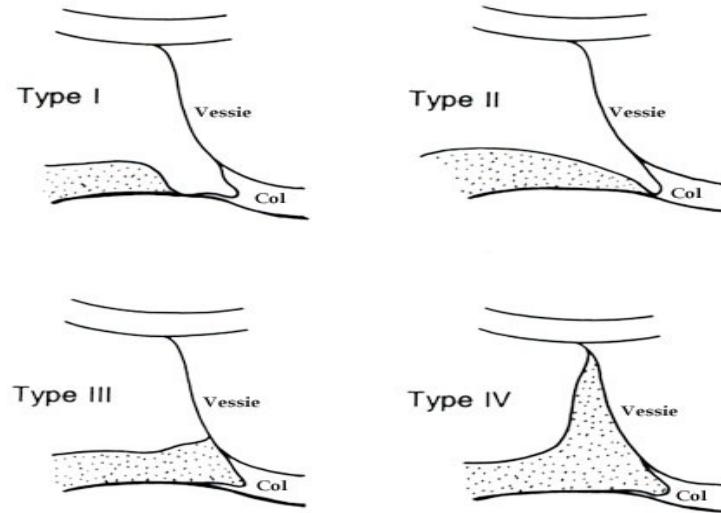
→ Classification échographique:

Classification de Bessis:

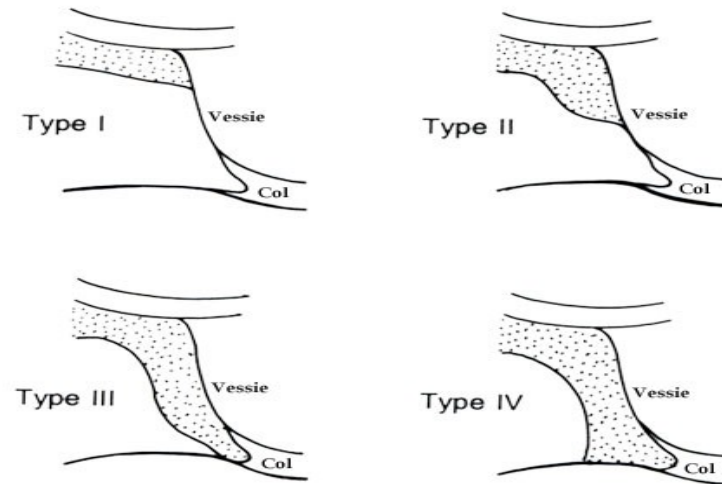
- Placenta prævia antérieur:
 - Type 1: le bord inf. du placenta atteint le 1/3 sup. vessie
 - Type 2: le bord inf. du placenta atteint les 2/3 sup. de la vessie
 - Type 3: le bord inf. du placenta atteint le col
 - Type 4: le bord inferieur du placenta dépasse le col



- Placenta prævia postérieur:
 - Type 1: bord inférieur du placenta à 4 cm en arrière du col
 - Type 2: bord inférieur du placenta atteint le col
 - Type 3: le bord inf. du placenta atteint le 1/3 inf. de la vessie
 - Type 4: bord inf. de la vessie recouvre le dôme vésical



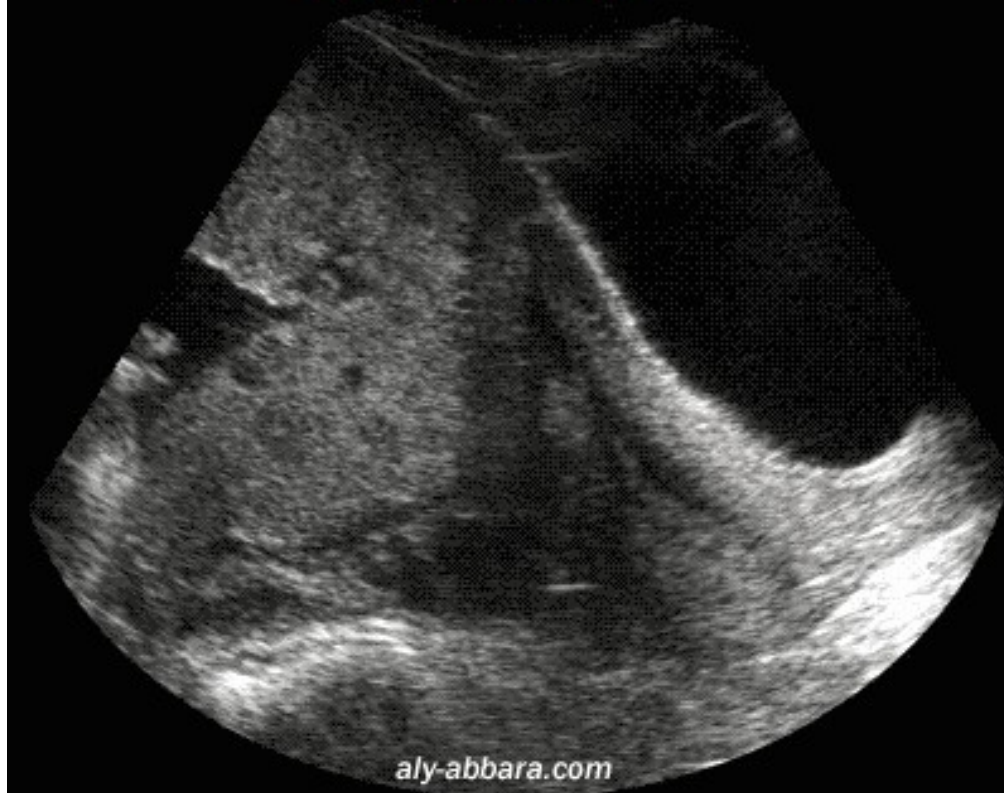Placentas bas-insérés postérieurs



Placentas bas-insérés antérieurs




Grossesse de 35 SA
*Placenta antérieur recouvrant
" bas inséré type IV "*




*Placenta postérieur praevia
marginal (type II d'après Bessis)*

aly-abbara.com



Diagnostic+:




1- Signes fonctionnels:

- L'hémorragie+++, c'est le signe capital, faite de sang rouge, indolore, inopinée, le plus souvent nocturne, favorisée par les contractions utérines, au début souvent modérée, mais ayant tendance à récidiver


2- Signes généraux:

- Selon l'importance du saignement



3- Examen clinique:


- Pdt la grossesse:
 - Utérus souple, bien relâché
 - Souvent présentation anormale et haute déviée de l'axe du bassin
 - B.C.F.
 - Speculum: origine endo utérine du saignement



- Le TV: **ne doit pas être** fait: s'il est fait par méconnaissance:
 - Segment inférieur mal formé,
 - Sensation d'un matelas ou éponge correspondant à l'interposition du placenta entre le doigt et la présentation qui reste haute



- Pdt le travail:
 - Palpation et auscultation sont identiques
 - Le T.V.: **Est contre indiqué:**
s'il est fait par méconnaissance , il mettera en évidence:
 - ❖ P.P. non recouvrant: si les mbs sont intactes, le doigt perçoit des mbs rugueuses sans souplesse
 - ❖ P.P. recouvrant:
 - Partiellement: languette du bord inférieur du placenta d'un côté et les mbs de l'autre
 - Totalement: le placenta est perçu directement



4- Examens complémentaires:

- **Echographie+++:** Tout saignement du T3 de la grossesse impose de pratiquer une échographie en urgence avant de faire le T.V.
 - Confirme le diagnostic
 - Nature de la présentation
 - Recherche une malformation
 - Recherche une éventuelle image de décollement



4- Après la délivrance:

Délivrance mode Duncan

l'examen du petit coté des membranes qui mesure moins de 10 cm



Evolution:

- Les récurrences hémorragiques sont fréquentes, augmentant le risque d'accouchement prématuré
- La rupture prématurée des membranes: effet bénéfique sur les saignements
- Mais expose au risque d'accouchement prématuré, d'infection amniotique et de procidence du cordon



Pronostic:

1- Maternel:

- Mortalité : rare actuellement:
Due aux hémorragies cataclysmiques, CIVD,
tentative de décollement d'un placenta accreta
- La morbidité:
 - Anémie
 - Complications infectieuses
 - Accidents thrombo emboliques




2- Fœtal:

- Prématurité
- Anémie
- Hypotrophie fœtale
- souffrance fœtale chronique et aigue
- Mortalité: grande prématurité


Procidence du cordon

CAT:



Le placenta prævia nécessite une prise en charge en milieu spécialisé, avec une équipe multidisciplinaire:

- But: Arrêter l'hémorragie
Compenser les pertes sanguines
- La conduite dépend de nombreux facteurs:
 - Importance du saignement
 - Terme de la grossesse
 - Variété du PP
 - Présentation, dilatation cervicale,



- Au cours de la grossesse:

- <36SA:

- Repos au lit
- Abstention de tout examen obstétrical
- Traitement tocolytique
- Traitement martial
- Anti D si Rh –
- Maturation pulmonaire fœtale si terme <34SA
- Surveillance maternelle:
 - Abondance du saignement, FC, TA,
 - Biologie: NFS, bilan d'hémostase, RAI




- Surveillance foetale:
 - HU, MAF,BCF,
 - ERCF
 - Echographie: biométries

Ces mesures thérapeutiques permettent souvent d'obtenir l'arrêt de l'hémorragie et d'atteindre 36SA

Parfois la césarienne s'impose avant 37SA

- Hémorragie grave
- Signes de souffrance foetale




- **A 36SA-37SA:** La grossesse peut être interrompue:
 - La césarienne est indiquée si
 - PP recouvrant
 - PP avec présentation anormale, utérus cicatriciel ou toute autre cause de dystocie

- Pendant le travail:

- L'accouchement par voie basse est accepté: formes non recouvrantes, avec présentation céphalique bien centrée, et rythme cardiaque fœtal normal


Le 1^{er} geste à effectuer: rupture large des mbs

- la césarienne:
 - Placenta prævia recouvrant
 - Hémorragie abondante persistante après rupture de la PDE
 - SFA, procidence du cordon
 - PP+présentation anormale ou toute autre dystocie





- **Au cours de la délivrance:**
 - Délivrance dirigée
 - révision utérine si l'hémorragie persiste
 - Utero toniques pour la rétraction utérine
 - Massage utérin, sac de sable
 - Si l'hémorragie persiste: hystérectomie d'hémostase
- **Dans les suites de couche:**
 - Poursuivre la correction de l'anémie
 - ATB
 - Anti-D si Rh –
 - Prévention des accidents thrombo emboliques




Hématome rétroplacentaire



1- Introduction:


→ Définition:

- accident paroxystique qui survient au 3^{ème} trimestre de la grossesse et pendant le travail, définit par la formation rapide **d'une collection sanguine entre la face maternelle du placenta et la paroi utérine** responsable d'une interruption rapide de échanges materno-fœtaux source d'une SFA voir la mort fœtale
- Décollement prématuré d'un placenta normalement inséré, apoplexie utéro-placentaire, syndrome de Couvelaire



→ Intérêt:

Pathologie grave aussi bien pour la mère que pour l'enfant en raison de la morbidité et la mortalité qu' elle engendre



2- Etiopathogenie:

→ Pathogénie:

-HRP: 2 types d'HRP:


- Spontané: le plus fréquent; survient préférentiellement chez des gestantes présentant une pré éclampsie

Plusieurs hypothèses:

- Spasme vasculaire
- Poussées hypertensives
- Rupture vasculaire
- Fragilité capillaire



- Traumatique: suite à un traumatisme abdominal accidentel(accident de la circulation, chute), ou iatrogène: manœuvres obstétricales
 - Leur pathogénie est évidente: choc direct sur l'utérus à travers l'abdomen soit un décollement iatrogène provoqué par une manœuvre obstétricale qui en mobilisant le fœtus tire sur le placenta par l'intermédiaire du cordon



-Conséquences de l'HRP

- Mère:
 - hypo volémie et état de choc
 - **CIVD** par passage dans la circulation maternelle de thromboplastines contenues dans l'hématome ce qui entraîne la formation de plusieurs hématomes disséminés dans la circulation maternelle et donc consommation des facteurs de coagulation
 - **Hémorragie incoercible**



- Complications rénales: l'hypovolémie donne une hypo perfusion rénale responsable d'abord d'une insuffisance rénale fonctionnelle puis peut survenir une IR par nécrose tubulaire réversible voir même une nécrose corticale irréversible
- Syndrome de Sheehan



- **Fœtus**

- Le décollement placentaire diminue puis interrompt la perfusion fœtale entraînant une hypoxie fœtale puis dans des délais plus ou moins rapides la mort fœtale par anoxie




→ Facteurs de risque de l'HRP spontané:

- HTA d'autant plus importante que l'HTA est gravidique et sévère surtout chez la primigeste
- Age > 35 ans
- Tabac
- Certaines carences: vitamine C , acide folique
- Influence des saisons: plus fréquent en automne
- Cet accident peut survenir au cours d'une grossesse apparemment normale chez des patientes sans facteurs de risque identifié




Diagnostic positif:

- Forme aiguë: le tableau clinique est brutal caractérisé par un début brutal et une évolution extrêmement rapide
 - Le début a été comparé un coup de tonnerre dans un ciel serein;
 - Apparition brutale d'une douleur abdomino pelvienne intense en coup de poignard
 - Un saignement noirâtre minime
 - Rapidement l'état général s'altère et l'état de choc commence à s'installer



- Examen général:
 - Etat de choc: pâleur des téguments, froideur des extrémités, sueurs profuses
 - La TA peut être élevé ou normale(vu le contexte de pré éclampsie), le pouls est accéléré




➤ Examen obstétrical:


- ❑ Contracture utérine généralisée: à la palpation la contracture est permanente (il n'y a pas de relâchement), réalisant un utérus de bois
- La hauteur utérine augmente d'un examen à l'autre(cette augmentation est en rapport avec l'importance de l'hématome)
- Au TV , le segment inferieur est dur, tendu en « seille de bois », le col est rigide et son orifice interne est spasmé voir comme « cerclé » par un fils de fer; les membranes sont tendues, le doigtier revient souillé de sang



- Auscultation: les bruits du cœur foetal sont presque toujours inaudibles, le plus souvent , ils sont absents car le foetus a déjà succombé; parfois ils sont masqués par la contracture de la paroi utérine



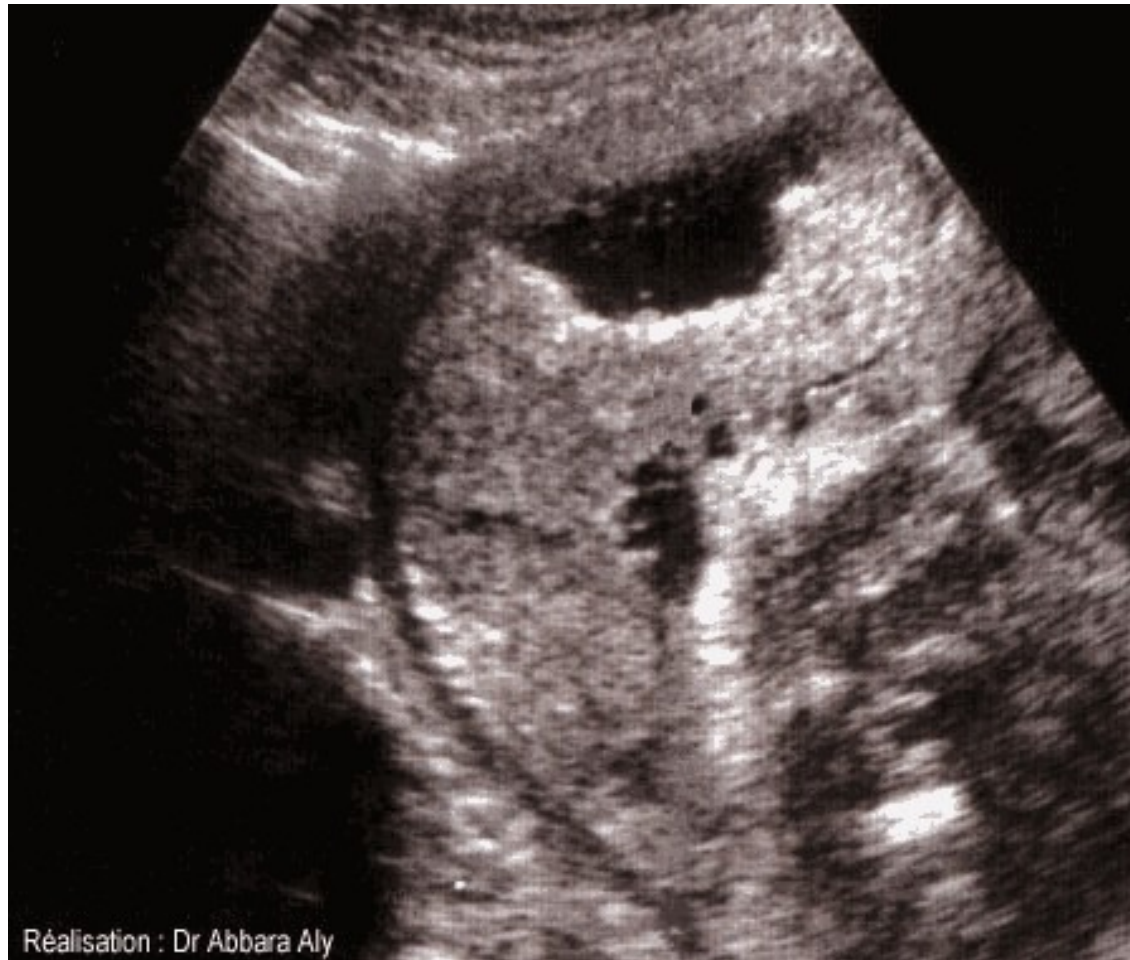- ❖ **Métrorragies minimales contrastant avec une altération de l'état maternel**
- ❖ **Contracture utérine**
- ❖ **BCF inaudibles**



Rechercher les signes de pré éclampsie: œdèmes et protéinurie




- Echographie;
 - ❑ Confirme le diagnostic, qui visualise ce décollement sous la forme d'une zone anéchogène ou hypoechogène, sous forme se croissant ou fusiforme interposée entre la face maternelle du placenta et la paroi utérine.
 - Cet examen permet d'apprécier l'état fœtal



Réalisation : Dr Abbara Aly




- Le diagnostic est définitivement porté
 - Après le délivrance par l'existence d'un caillot et de son empreinte en cupule sur la face maternelle du placenta



Complications:

Parmi les multiples complications, 2 sont redoutables:
l'hémorragie incoercible par trouble de la
coagulation et la nécrose corticale du rein.




- **Hémorragie par trouble de la coagulation:**

Les troubles de la coagulation, secondaires d'abord à la défibrination aiguë (par consommation du fibrinogène au niveau du caillot), et aggravés par la coagulation intra vasculaire disséminée, se manifeste après la délivrance par la persistance des saignements et leur caractère spécifique: le sang d'abord rouge, devient de plus en plus clair et de plus en plus fluide jusqu'à devenir franchement incoagulable.

A ce stade le pronostic est toujours réservé et l'évolution peut être rapidement fatale




- **Nécrose corticale du rein:** l'évolution se fait soit vers l'insuffisance rénale aiguë rapidement mortelle, soit vers l'insuffisance rénale chronique



- **Nécrose cortico surrénalienne:** peut accompagner la nécrose corticale du rein; incompatible avec la vie
- **Nécrose hypophysaire:**
Accompagne souvent la nécrose corticale du rein, elle peut être partielle ou totale (syndrome de Sheehan)
- **Nécrose de l'utérus:** l'ischémie du muscle utérin, quand elle est prolongée et étendue à tout l'utérus, réalise un infarctus utérin: l'utérus est noir, atone; le pronostic fonctionnel de cet utérus est fortement compromis

Pronostic:




- Fœtal: pronostic très mauvais
 - La mortalité périnatale est très élevée
 - La morbidité est en rapport avec la durée et le degré de la souffrance fœtale
- Maternel:
 - mortalité: due essentiellement à l'hémorragie incoercible par CIVD ou à la nécrose rénale
 - Morbidité: Dominée par l'insuffisance rénale chronique et l'insuffisance hypophysaire



Traitement:


- Traitement initial: Comporte 2 gestes primordiaux:
 - Rupture large de membranes: elle a pour but de diminuer l'hyperpression ovulaire provoquée par le caillot (qui favorise le passage dans la circulation maternelle de thromboplastines), et de déclencher ou d'accélérer le travail
 - Réanimation médicale: consiste à prendre 2 voies d'abord veineux afin de restaurer la volémie et de rétablir la fonction rénale




- **Le traitement obstétrico-chirurgical:**

La décision est fonction de l'état materno-fœtal:

- Si l'enfant est vivant; la césarienne pour sauvetage fœtal s'impose
- Si l'enfant est mort:
 - L'état maternel le permet, l'évacuation utérine peut être obtenue par voie basse à la suite d'un déclanchement artificiel ou d'une accélération du travail, à la condition d'une expectative armée et courte. en cas d'échec, le recours à la césarienne s'impose pour sauvetage maternel
 - Si l'état maternel est altéré; faire une césarienne




Rupture utérine



1- Introduction:

Solution de continuité non chirurgicale, atteignant au cours de la grossesse ou au cours du travail, le corps ou le segment inférieur de l'utérus

Cette définition exclut: les lésions limitées au col
Perforations consécutives à un curetage




2-Ana-path:

→ Classification:


-Rupture de l'utérus intact

- **Rupture complète:** rupture intra péritonéale:
quand la déchirure concerne toute l'épaisseur de la paroi utérine
- **Rupture incomplète:** rupture sous péritonéale;
myomètre déchiré mais le péritoine est intact ce qui aboutit à la constitution d'un hématome sous péritonéal



-Rupture de l'utérus cicatriciel

- **Rupture complète;** rupture de cicatrice; les 2 berges de la césarienne se séparent complètement; le fœtus est expulsé « accouché » dans l'abdomen
- **Rupture incomplète;** déhiscence de cicatrice: le péritoine reste intact; le fœtus est en intra utérin,



→ Lésions associées:

- Rupture vésicale
- Lésion de l'uretère
- Déchirures cervicales et vaginales
- Atteinte des pédicules vasculaires; dans les extensions latérales




→ **Localisation:** La plus part des RU siègent au niveau du SI et de préférence sur sa face antérieure

3- Etiologies:

→ Ruptures d'utérus sain:

- Ruptures spontanées:
 - **Dystocies mécaniques+++**
 - Disproportion Fœto pelvienne
 - Présentations anormales; épaule négligée-front- face enclavée en mento postérieure
 - Malformations fœtales
 - cerclage du col laissé en place après début du travail






- Utérus fragilisé
 - Grande multipare
 - Antécédent de curetages répétés
 - Utérus malformé; pseudo unicorne



- Ruptures provoquées:
 - Utero toniques
 - Utilisation inadéquate d'ocytociques
 - Prostaglandines de synthèse
 - Manœuvres obstétricales
 - Manuelles: VME, VMI, manœuvre de dégagement dans la dystocie des épaules
 - Instrumentales; il s'agit en général d'une déchirure cervicale qui se prolonge jusqu'au SI




→ **Rupture d'utérus cicatriciel:** conséquence d'une mauvaise qualité de cicatrice ou aux contraintes exercées sur la cicatrice

- **Cicatrice utérine**

- ❖ cicatrices obstétricales;

- Les cicatrices segmentaires sont les plus fréquentes: leur solidité peut être affectée par
 - Type d'incision: transversale, verticale.
 - Technique de réparation
 - Suites de la césarienne
 - Les cicatrices corporéales, segmento-corporéales, cicatrices de RU, les mini césariennes sont fragiles




❖ Cicatrices gynécologiques; réputées pour être solides

- Myomectomies+++

- Contraintes exercées sur la cicatrice:

- toute cause d'augmentation de la pression intra utérine:
 - dystocie mécanique, ocytociques, manœuvres
 - Surdistention utérine → étirement de la cicatrice
- Placenta prævia sur la cicatrice




Diagnostic+:

TDD: RU sur utérus sain: en rapport le plus souvent avec une dystocie négligée

Le tableau clinique évolue en 2 phases:

- **Syndrome de pré rupture:** syndrome de lutte:syndromme de Bandl frommel

Caracterisé par des signes de lutte au cours d'un travail prolongé; la RU ne peut se produire qu' après ouverture de l'œuf



Aux prodromes qui sont; l'hypercinésie et le mauvais relâchement utérin succède ce syndrome qui comprend:

- ❖ Hypertonie utérine avec rétraction du corps utérin
- ❖ Etirement du segment inférieur
- ❖ L'utérus prend l'aspect d'un sablier par la constitution d'un anneau de rétraction séparant le SI étiré aminci du corps utérin rétracté



- ❖ Ascension progressive de cet anneau
- ❖ Tension douloureuse des ligaments ronds perçus à la palpation comme 2 cordes symétriques, tendus des orifices inguinaux jusqu'au fond utérin
- ❖ La SFA est constante, la mort foétale est fréquente



- **La rupture utérine:** rarement annoncée par la classique douleur en coup de poignard
 - Sédation brusque des douleurs et des CU procurant une fausse sensation de soulagement, accompagnée parfois d'une sensation d'écoulement intra abdominale de liquide tiède
 - Les signes de choc apparaissent rapidement; hypotension, tachycardie,...




- L'examen clinique met en évidence
 - métrorragies
 - Palpation de 2 masses:
 - foetus palpé sous la peau
 - utérus vide et rétracté
 - TV: pas de présentation
 - Mort foetale




Formes cliniques:

- RU au cours de la grossesse: rare
 - Au 2eme trimestre: grossesse sur utérus pseudo unicorne
 - Au 3eme trimestre: cicatrices corporéales
- **RU sur utérus cicatriciel:** la rupture est précédée par un syndrome de pré rupture: **triade de Chastrusse:**
 - Douleur au niveau de la cicatrice
 - Métrorragies
 - Altération des BCF



- Formes latentes:
 - Découvertes au cours d'une césarienne
 - Lors d'une révision utérine; obligatoire après accouchement sur UC ou après manœuvres obstétricales
- Formes compliquées:
 - Rupture vésicale: suspectée devant une hématurie
 - Rupture négligées; le diagnostic fait 2 à 3 jours après l'accouchement par un tableau de péritonite: les lésions sont importantes à type d'abcès ou de nécrose


Traitement:



- **Curatif: est chirurgical;** doit être conduit sans retard
 - Une réanimation est toujours associée
 - Après extraction éventuelle du fœtus et du placenta, faire l'inspection des lésions
 - Siege, aspect des lésions
 - Extension éventuelle au col, vagin, vessie.
 - L'intégrité des pédicules
 - Le choix de la technique se fera entre la suture utérine ou l'hystérectomie
 - Réparation des lésions associées



- Préventif:
 - Sur utérus sain:
 - dépistage de toutes les causes de dystocie
 - Respect des règles et pratique de l'obstétrique
 - Sur utérus cicatriciel:
 - Apprécier la qualité de la cicatrice; type, indication suites opératoires




- Une épreuve utérine n'est réalisées que si:
 - une seule cicatrice utérine segmentaire transversale de bonne qualité
 - Fœtus de volume normal et en présentation de sommet
 - Aucune dystocie surajoutée
 - Espace inter génésique bon
 - Le travail est surveillé par monitoring continu
 - Recherche de la triade de chastrusse
 - Le recours à la césarienne s'impose à la moindre anomalie
 - La révision utérine est systématique



Pronostic:

- Maternel: s'est nettement amélioré, néanmoins il persiste toujours qq décès en cas de formes graves
- Fœtal:
Dans les ruptures franches; le pronostic est très mauvais
Le pronostic est meilleur dans les déhiscences de cicatrice.

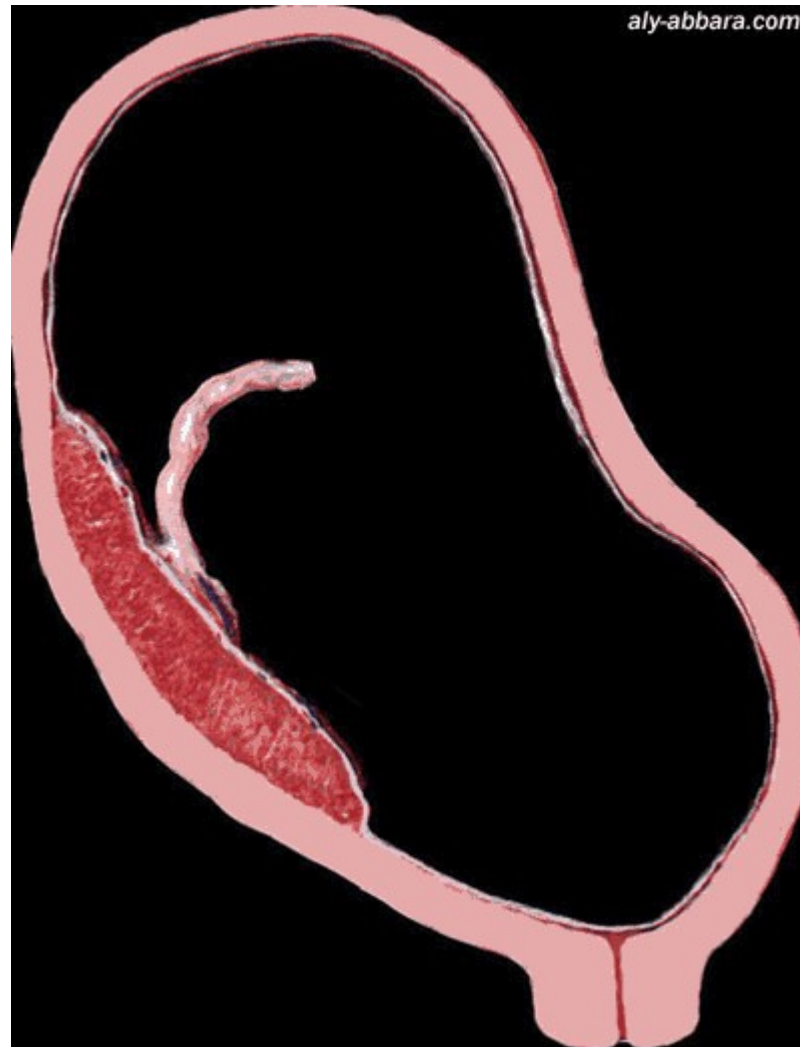
Hémorragie de Benckiser:



→ C'est une hémorragie foétale par rupture d'un ou plusieurs vaisseaux ombilicaux insérés sur les membranes. Elle survient lors de la rupture spontanée ou artificielle de la poche des eaux.

→ Elle se manifeste par un saignement indolore lors de la rupture des membranes, sans modification de l'état maternel mais avec une souffrance foétale immédiate.


→ Facteurs favorisant le vaisseau prævia: cotylédon aberrant, placenta prævia, insertion vélamenteuse du cordon






Hématome décidual marginal:

- C'est la rupture d'une veine au pôle inférieur du placenta d'un placenta normalement inséré
- Rupture d'un sinus marginal



- Il est relativement bénin car le saignement est modéré et l'hématome n'interrompt pas la circulation utéro placentaire
- le diagnostic est échographique: petite collection et un petit décollement partiel du placenta au niveau du pôle inférieur

Conclusion:



L'hémorragie du troisième trimestre de la grossesse constitue une urgence obstétricale qui nécessite une prise en charge rapide.

Certaines étiologies sont responsables d'une morbidité et mortalité materno foetale.